

# Infeksi Kulit Pada Pediatri

dr. IGA Agung Dwi Karmila, Sp.KK(K)



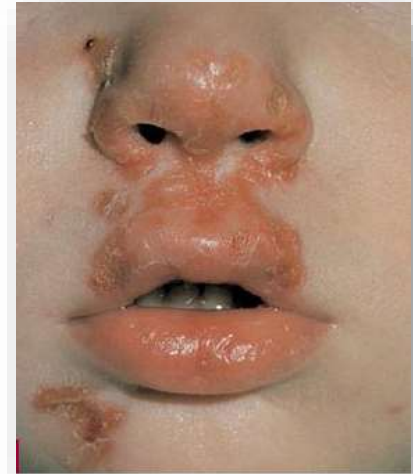
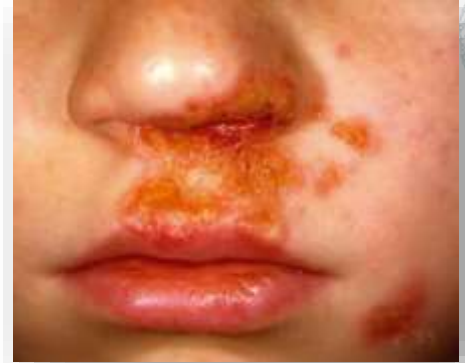
# Infeksi Kulit Pada Pediatri

- **BAKTERI:**
  - Impetigo
  - Folikulitis
  - Furunkel
- **JAMUR SUPERFISIAL:**
  - Tinea kapitis
  - Pitiriasis Versikolor
- **VIRUS:**
  - Varicella
  - Moluskum contagiosum
  - HFMD
- **PARASIT:**
  - Skabies

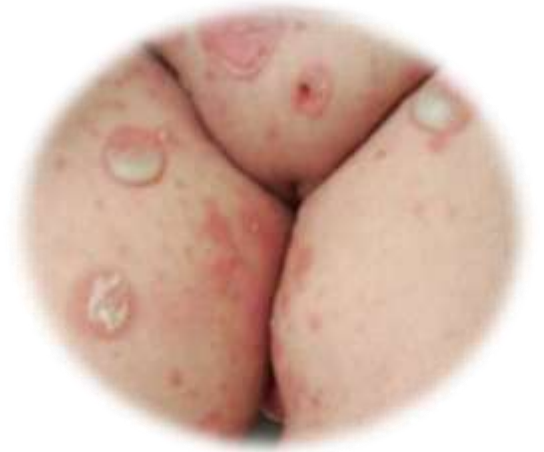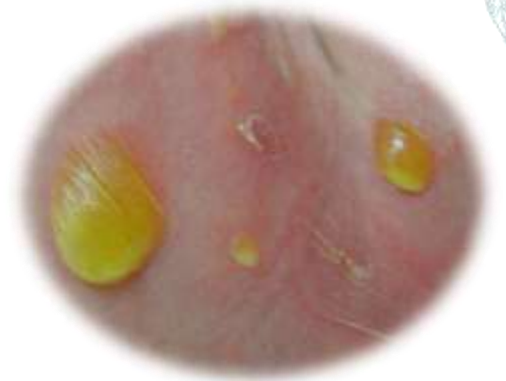# IMPETIGO

- ◆ Etiologi: Bakteri kokus gram positif
- ◆ Klinis: Impetigo Krustosa
  - Jarang disertai demam
  - >> anak
  - Predileksi di muka, sekitar lubang hidung & mulut
  - Eritema & vesikel yg cepat memecah tampak krusta tebal berwarna kuning seperti madu, tampak erosi jika dilepaskan



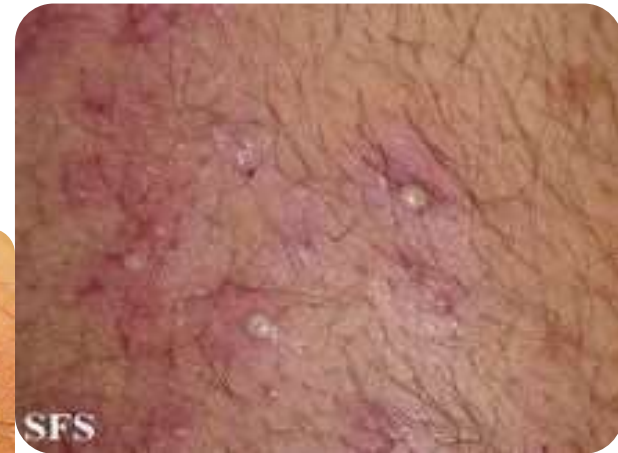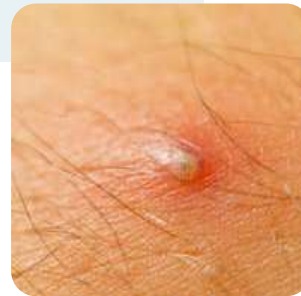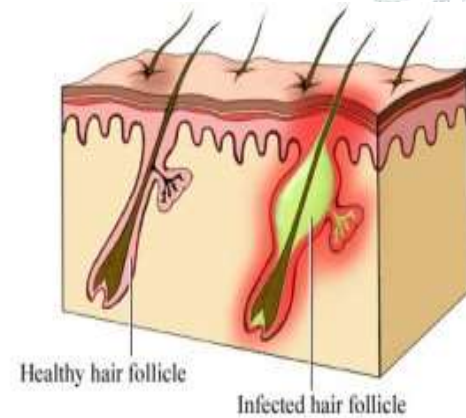
# *Impetigo*

- ◆ Klinis: Impetigo Bulosa
  - Predileksi di ketiak, dada, punggung
  - Bula superfisial, yang pecah dalam 2 atau 3 hari dan terbentuk krusta kuning.
  - Bula hipopion
  - Penyembuhan tidak berbekas
  - Th/ Antibiotik topical jika diperlukan diberikan juga AB sistemik
  - Edukasi



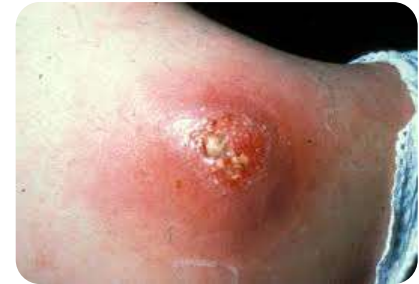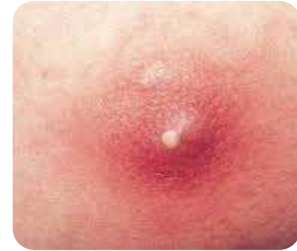# *Folikulitis*

- ◆ Definisi: peradangan folikel rambut
- ◆ Predileksi di tungkai bawah, kepala dengan efloresensi pustul yg eritematosa, dan di tengahnya terdapat rambut, pustule tersebar dan multipel
- ◆ Tx: AB topikal dan jika diperlukan AB sistemik
- ◆ Edukasi



# *Furunkel*

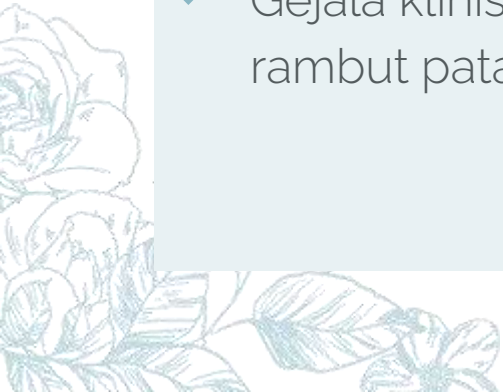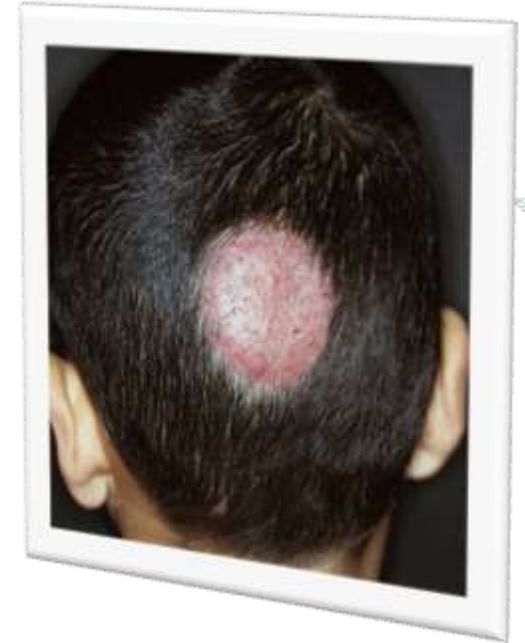- ◆ Definisi: radang folikel rambut dan jaringan sekitarnya
- ◆ Klinis:
  - Nyeri, bisa disertai demam
  - Predileksi: area garukan, aksila, bokong
  - Nodus eritematosa berbentuk kerucut, ditengahnya terdapat pustule
- ◆ Tx: AB sistemik





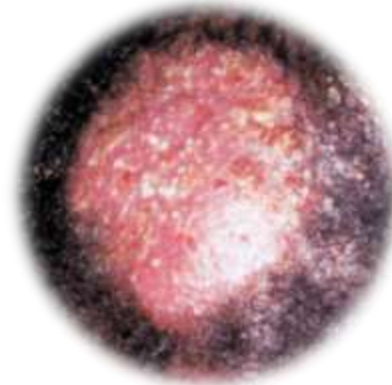
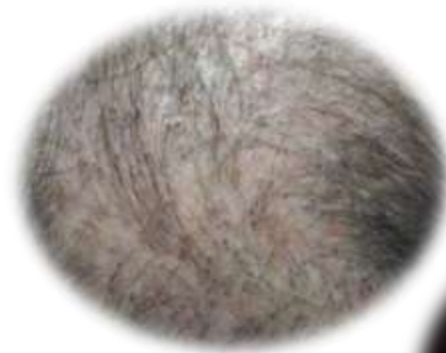## *DERMATOFITOSIS Tinea Kapitis*

- ◆ Tinea kapitis → infeksi jamur pada kulit dan rambut kepala yang disebabkan oleh spesies dermatofita.
- ◆ Prevalensi: anak usia 3 – 14 tahun
- ◆ Gejala klinis: alopesia, rambut rontok dan rambut patah, skuama, pustul





- ◆ Bentuk klinis:
  1. Grey patch ringworm
  2. Bentuk radang/kerion
  3. Black dot ringworm







## **Terapi topikal**

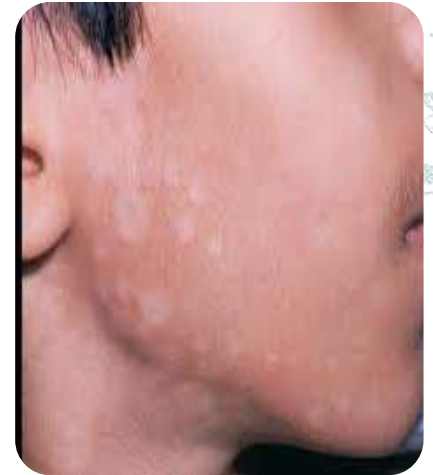- Selenium sulfida (1% dan 2,5%)
- Ketokonazole (2%)

Penggunaan: 2 - 4 kali/ minggu ~ 2-4 minggu.

**Terapi oral:** Griseofulvin 20-25 mg/kgBB

# *Pitiriasis Versikolor*

- ◆ Pitiriasis versikolor → infeksi jamur superfisial (*Malassezia furfur*) pada kulit, berupa bercak berwarna putih sampai kecoklatan
- ◆ Klinis: makula hipopigmentasi - hiperpigmentasi, batas tegas, bentuk bulat, pada permukaan lesi terdapat skuama halus,
- ◆ Gatal bila berkeringat






## *Pitiriasis Versikolor*

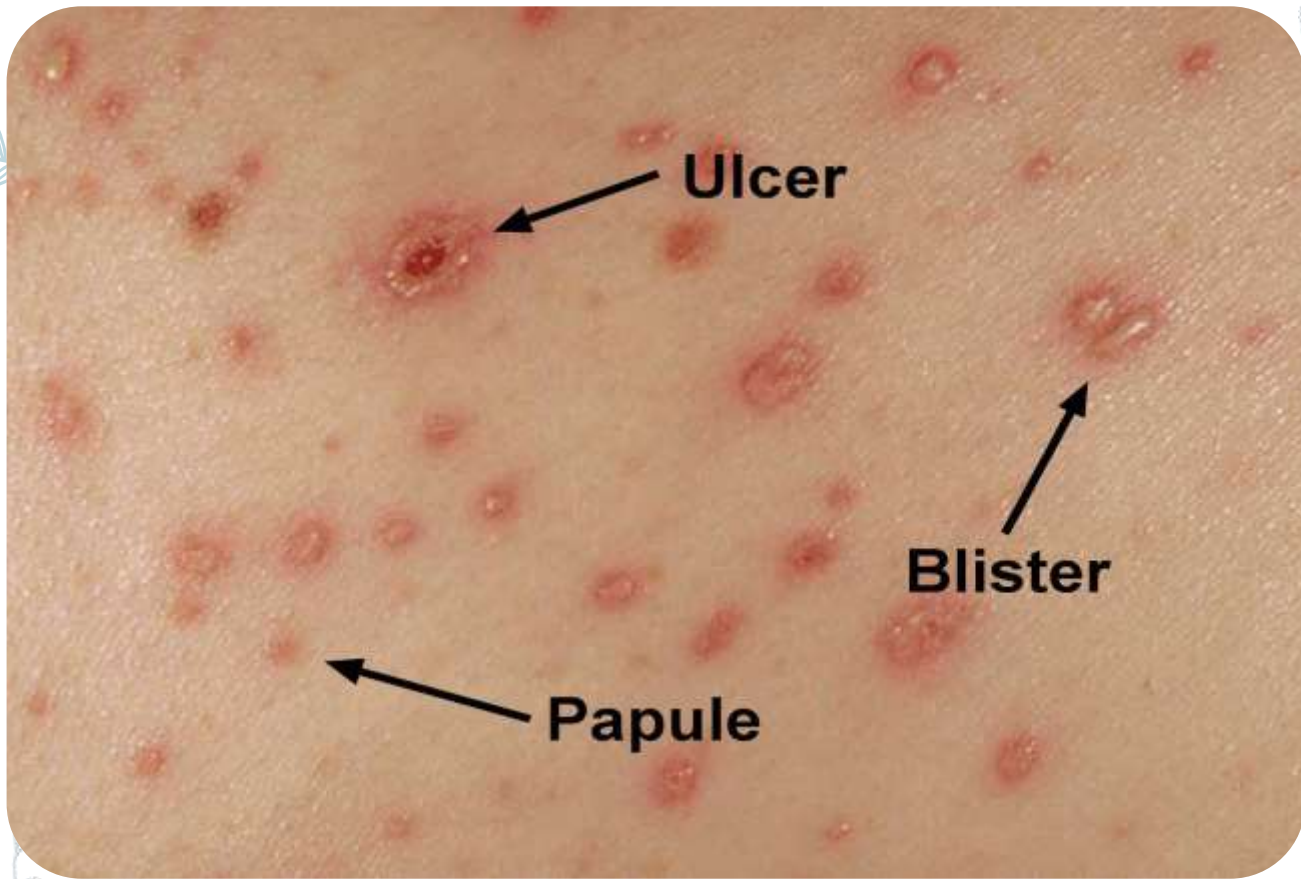
- ◆ Penatalaksanaan
  - Menghindari kelembaban kulit
  - Topikal:
    - derivat azol: mikonazol atau ketokonazol
    - Selenium sulfida





# *Varicella*

- ◆ e/ *Varicella zoster virus*
  - ◆ >> usia 3-6 thn
  - ◆ Penularan: droplet, kontak langsung, transmisi fase *congenital* (congenital varicella, neonatal varicella)
  - ◆ Klinis: jarang prodromal (2-3 hr sblm erupsi)
  - ◆ Lesi awal makula, papul dan jadi vesikel → krusta
- 



**Ulcer**

**Blister**

**Papule**


# *TERAPI*

- ♦ Anak: hanya simtomatis atau asiklovir 20mg/kgBB/hari dosis terbagi

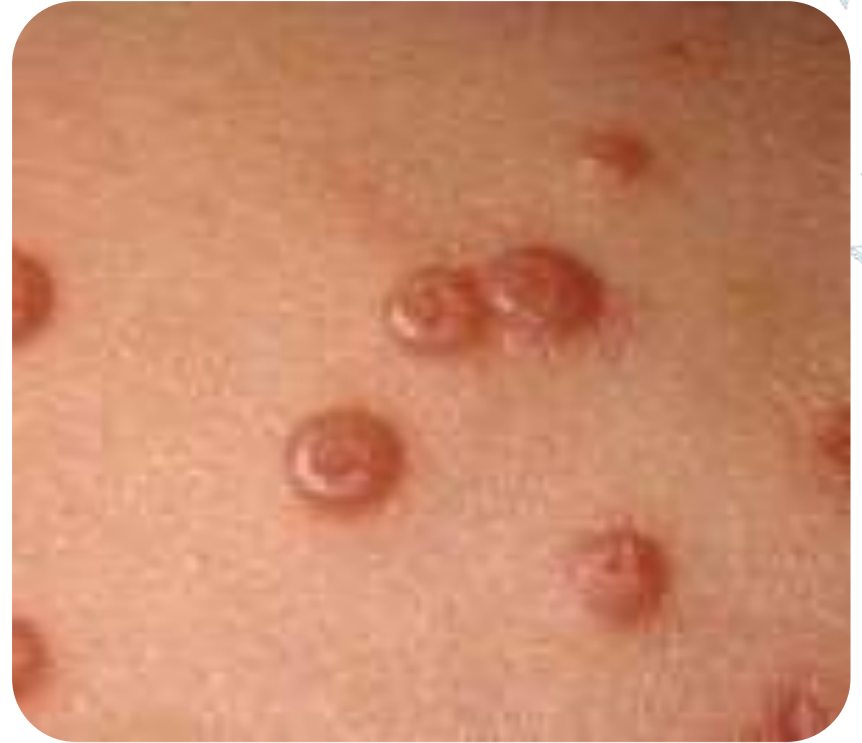



# *Moluskum Kontagiosum*


- ◆ Infeksi virus jinak pada kulit dan membran mukosa
  - ◆ *Etiologi* → *molluscum contagiosum virus*
  - ◆ Penularan: kontak langsung atau fomites sbg perantara
  - ◆ Lokasi (anak): muka, badan ekstremitas
  - ◆ Prinsip therapi: mengeluarkan massa → mengandung molluscum body
- 

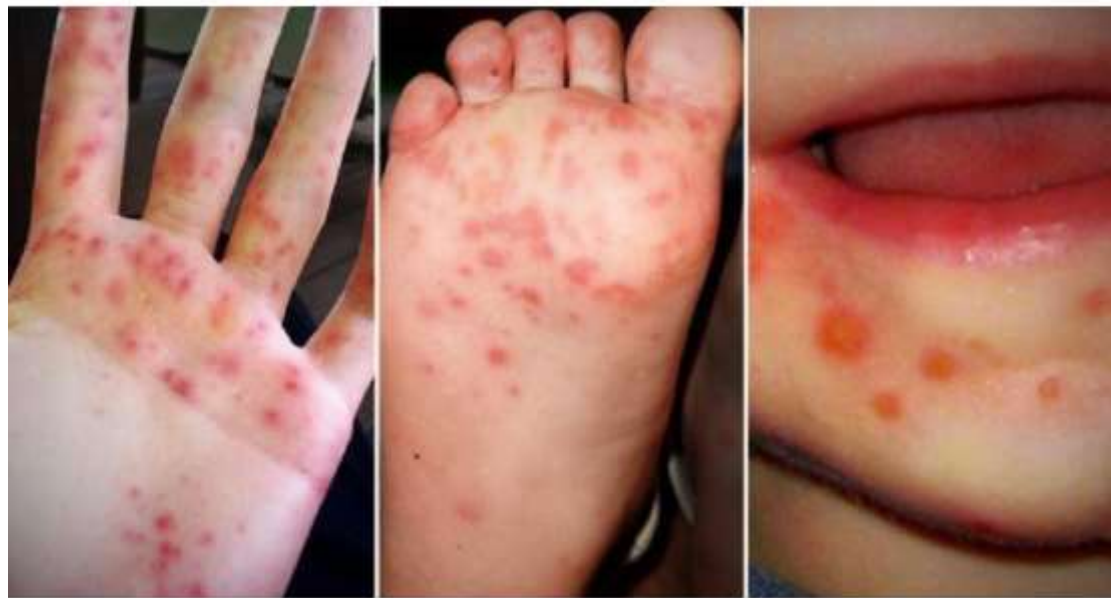- ♦ Papul berukuran 3-6mm jarang membesar sampai 3 cm
- ♦ Permukaan lesi halus, warna keperakan sampai kemerahan, btk spt kubah, sentral tdp umbilikasi





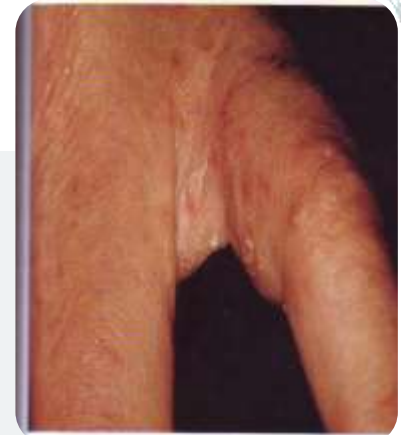# *HFMD*

- Etiologi: enterovirus
  - Penularan: respiratory droplet, kontak erat dengan host yang terinfeksi, ataupun kontak tidak langsung
  - Klinis:
    - Flu like syndrome
    - Susah makan pada anak ok ada sariawan
    - Lesi kemerahan atau bula di telapak kaki, telapak tangan yang bisa meluas ke siku, lutut atau bokong
  - Th/ simptomatis
- 




# *SKABIES*

- ◆ Etiologi → *Sarcoptes scabiei* var *hominis*
- ◆ 4 tanda kardinal:
  - pruritus nokturnal
  - mengenai manusia secara berkelompok
  - terowongan/kunikulus pada tempat predileksi
  - menemuksn tungau
- ◆ Lokasi predileksi:
  - stratum korneum yang tipis yaitu sela jari tangan, pergelangan tangan bag volar, ketiak, sekitar umbilikus, bokong, genitalia eksterna dan perut bagian bawah





# *PENATALAKSANAAN SKABIES*

- ◆ ANTIHISTAMIN
  - ◆ Permethrin 5%
  - ◆ Gama Benzena Klorida →
    - efektif utk semua stadium
    - tidak dianjurkan anak <6 tahun
    - Riwayat wanita hamil Tidak dianjurkan
    - Pemberiannya cukup 1 kali.
- 





**TERIMA KASIH**

